9

NOUVELLE
MÉTHODE ANATOMIQUE
POUR
L'INVESTIGATION DU SYSTÊME NERVEUX.
PREMIERE PARTIE

ÉTANT UNE LETTRE ENVOYÉE À L'ACADÉMIE DES SCIENCES DE PARIS LE 23. NOVEMBRE 1851.

PAR

AUGUSTUS WALLER
DOCTEUR EN MÉDECINE,
MEMBRE DE LA SOCIÉTÉ ROYALE DE LONDRES, MEMBRE CORRESPONDANT DE LA SOCIÉTÉ MEDICO-CHIRURGICALE DE TURIN etc.

Verus experientiæ ordo primo lumen accendit,
deinde per lumen iter demonstrat.
Bacon.

ROYAL COLLEGE OF SURGEONS OF ENGLAND
LIBRARY

AVEC DEUX PLANCHES.

BONN,
IMPRIMERIE DE CHARLES GEORGI.
MDCCCLII.

Monsieur,

J'ai l'honneur de communiquer à l'Académie la description d'une nouvelle méthode pour l'étude du système nerveux, qui est également applicable à l'étude de la distribution anatomique des cordons nerveux, des fonctions du système nerveux en général, et des maladies de ce système pendant la vie et après la mort.

Ce procédé consiste dans la section des diverses parties du système nerveux, soit les nerfs, soit la moelle épinière, de manière à interrompre leur connexion avec les parties centrales, et après avoir gardé l'animal en vie pendant un temps plus ou moins long (qui a varié dans mes expériences entre un ou deux jours jusqu' à deux ou trois mois), de déterminer ensuite, à l'aide du microscope, les changements qui sont survenus dans les parties périphériques et centrales. On sait déjà que lorsque la connexion d'un nerf spinal avec la moelle est interrompue, les parties élémentaires de ce nerf se désorganisent. Ces expériences ont été faites sur les nerfs sciatiques des grenouilles et des lapins. Dans ces expériences, la préparation des nerfs pour l'examen microscopique présente des difficultés pratiques très-grandes, à cause de l'extrême facilité avec laquelle la substance molle et pulpeuse, dont se compose la partie intratubulaire, perd sa transparence et se désagrége. Les difficultés sont telles, que, quoiqu'une désorganisation avancée de ces nerfs soit extrêmement facile à reconnaître, il n'en est pas de même pour une désorganisation moins profonde, car les altérations des nerfs causées par la préparation, sont souvent plus considérables que celles qui proviennent de leur désorganisation pathologique.

Pour se garantir de toutes chances d'erreur, il faudra donc choisir une membrane qui, tout en renfermant des ramifications nerveuses très-deliées, soit suffisament transparente pour être observée sans préparation préalable sous le microscope. Quoique plusieurs membranes, telles que la membrane interdigitale de la grenouille, la vessie du même animal ou de la souris, remplissent ces conditions, aucune n'est comparable à la langue transparente et élastique de la grenouille. Cette langue reçoit, comme on sait, deux paires de nerfs; la première qu'on peut regarder comme correspondant à l'hypoglosse, s'aperçoit sous la fibre transparente du muscle mylohyoïde lorsqu'on enlève la peau à la région hyoïdienne. La seconde qui répond au glossopharyngien des mammifères, s'aperçoit immédiatement sous la membrane muqueuse de la bouche, lorsqu'en ouvrant les machoires on écarte la langue de sa position ordinaire.

Dans les papilles fongiformes il y a, comme j'ai démontré, des tuyaux nerveux se ter-

minant par des extrémités libres, et tellement superficiels, qu'on peut les apercevoir très-bien sur l'animal vivant, par la distension de la langue. Un moyen d'observer consiste à enlever un petit morceau gros comme la tête d'une épingle, et à le soumettre au microscope.

En général par ce procédé, il est facile de distinguer ces nerfs, et même de compter les tuyaux, mais s'ils sont obscurcis par les vaisseaux ou l'épithélium, on peut éliminer très facilement ces derniers, en ajoutant une goutte de potasse caustique, qui dissout tous les tissus en laissant les nerfs intacts.

La langue de la grenouille présente toutes les conditions nécessaires pour l'étude des altérations des nerfs après la section, car ici les tuyaux sont déjà étalés sans aucune manipulation, et adaptés à l'inspection sous le microscope. Il s'agit ici seulement après la section du tronc principal au cou, d'enlever de jour en jour un très-petit morceau de la langue, pour suivre pas à pas le progrès de la désorganisation.

Si nous divisons à cet effet un glossopharyngien, laissant l'autre pour terme de comparaison, on voit au bout de quatre à cinq jours, en été, après la section, que les tuyaux nerveux sont déjà altérés, qu'ils présentent dans la substance intratubulaire des lignes transversales, indiquant déjà une solution de continuité dans cette substance.

A la seconde période, c'est à dire environ dix jours après, en été, on trouve que les tuyaux nerveux ne renferment plus que des globules sphériques ou oblongs, d'un aspect plus ou moins troublé, comme par le mélange des deux substances, dont la matière intra-tubulaire se compose dans l'état normal.

A une troisième période, cette matière se trouve convertie en granules noirs, possédant des propriétés chimiques différentes de la substance normale; car ils résistent complètement à l'action des acides et des alcalis. A partir de ce moment, les changements qui si produisent dans les nerfs, ne consistent que dans l'élimination de ces granules noirs, ce qui se fait d'une manière extrêmement lente chez la grenouille adulte, car au bout d'un an et d'avantage on les aperçoit en grande quantité dans l'intérieur des tuyaux, du reste vides.

Il est facile de s'assurer, en enlevant des morceaux plus considérables, que les mêmes changements ont lieu dans les branches plus considérables jusqu'au point de section. Au moyen de ces altérations on peut déterminer très exactement le trajet et la distribution du nerf entier, car en soumettant l'organe entier à l'action d'une faible solution alcaline, de manière à dissoudre l'épithélium, on peut très-bien suivre les ramifications du nerf altéré. On voit alors que tantôt l'un, tantôt l'autre des nerfs en question empiète sur le domaine de l'autre, et que quelque-fois même une branche du glosso-pharyngien gauche se distribue jusque dans le tubercule droit, et vice versâ.

On peut aussi distinguer les nombreuses anastomoses qui existent entre ces deux nerfs, surtout sur la ligne médiane; car les fibres normales se trouvent constamment mélangées avec les fibres désorganisées. Aucun doute ne peut s'élever sur l'origine de chaque espéce de fibres, car les unes et les autres sont facilement suivies jusqu' à la branche principale. Ce mélange de fibres normales et désorganisées se trouve surtout à la ligne médiane dans les

différentes papilles, dans lesquelles tantôt une espèce tantôt l'autre prédomine. Constamment on trouve des fibres désorganisées à côté des fibres normales, tantôt parcourant le même trajét, tantôt s'en séparant et se mélangeant dans toutes les proportions imaginables; dans aucun cas on ne voit que la proximité des fibres altérées influe en rien sur la structure des fibres normales.

Pour déterminer la manière dont les tuyaux nerveux se comportent dans le tronc depuis le point de section, j'ai seulement divisé à moitié, un nerf glosso-pharyngien au cou. En examinant les papilles du même côté, j'ai vu qu'elles contenaient tantôt des fibres toutes désorganisées, tantôt des fibres des deux genres en différentes proportions. Nous voyons donc d'une manière évidente que dans le tronc du nerf en question, les tuyaux n'occupent pas toujours la même situation, mais que dans leur course il y a le même mélange de fibres que dans un plexus. Si nous coupons premièrement un nerf glosso-pharyngien, et après un intervalle quelconque, l'autre, on trouve que chaque nerf se désorganise de la même manière que s'il était coupé seul. Les altérations qui se produisent ainsi dans les tuyaux nerveux, sont d'une telle constance et sont si faciles à reconnaître, qu'on peut introvertir le problême et prononcer par l'inspection microscopique de la langue, non seulement quels sont les nerfs divisés, mais encore determiner „ceteris paribus" l'époque exacte de leur division. Il et facile de s'assurer au moyen de l'action des alcalis sur des morceaux plus considérables, que les mêmes changements ont lieu dans toute l'étendue du nerf coupé. Dans les papilles la désorganisation est toujours un peu plus avancée, que dans les tuyaux plus gros. Dans le dernier degré ou l'altération est si évidente, on ne trouve aucune difficulté à séparer les tuyaux altérés, jusque dans le tronc auprès du point de section.

Portion centrale.

Pendant que ces changements nombreux et caractéristiques prennent naissance dans le bout inférieur, le bout supérieur, au contraire, qui est en connexion avec les parties centrales, conserve sa structure normale. Sur une grenouille, à laquelle on a reséqué le nerf glosso-pharyngien, on trouve au bout de deux mois que la partie inférieure ne présente que des tuyaux pleins de granules noirs, tandis que ceux de la partie supérieure voisine de l'origine, sont à l'état normal. Au bout de six mois, et un an même après, j'ai observé la même différence.

Réproduction des nerfs.

Depuis les expériences de *Fontana* sur la production des tuyaux nerveux dans la cicatrice qui unit les deux bouts d'un nerf divisé, malgré les nombreuses expériences faites depuis par *Schwan*, *Steinruck*, *Müller*, *Gunther* et *Schon*, et autres, il ne me paraît pas que la question de la réproduction des nerfs ait fait aucun progrès. *Fontana* a observé que les deux bouts étaient réunis par des tuyaux nerveux de nouvelle formation, et ses obser-

vations sont indubitablement correctes. Il est important de se rappeler que tous les débats qui ont eu lieu par rapport à la réproduction et à la régénération des nerfs, sont seulement sur la régénération des tuyaux dans la cicatrice. Tous les observateurs, influencés probablement par ce qui se passe dans les autres tissus, se sont bornés à les examiner dans ce lieu, laissant de côté l'examen des bouts périphériques. C'est cependant dans cette partie qu'est la difficulté, c'est là qu'il faut chercher la solution de toutes les questions de réproduction de la substance nerveuse. Le résultat de mes experiences m'a fait reconnaître, que les anciennes fibres d'un nerf divisé ne recouvrent jamais leurs fonctions originelles, et que la réproduction d'un nerf ne se fait pas seulement dans la cicatrice elle même, mais jusque dans les ramifications terminales.

Pour constater ce fait fondamental sur une grenouille, il faut examiner les ramifications d'un nerf glosso-pharyngien environ trois à quatre mois après la section. On trouvera alors, s'il y a réunion, que les papilles fongiformes contiennent presque toujours des tuyaux au troisième degré d'altération, ce n'est que rarement qu'on peut apercevoir une fibre de nouvelle formation, qu'il est du reste impossible de confondre, soit avec des fibres désorganisées, soit avec des fibres normales d'une autre source. Les fibres nouvelles nous présentent les caractères suivants; elles sont très pâles et transparentes, ne présentent point de double contour, leur diamètre est très inégal, tantôt très délié, tantôt renflé ou variqueux, comme les fibres de la moelle épinière, leur grandeur égale environ la sixième on la huitième partie d'un tuyan nerveux d'une grenouille adulte. An moyen de ces caractères, il est facile de les distinguer des anciennes, désorganisées ou normales; mais si on les compare aux fibres nerveuses des papilles fongiformes de la jeune grenouille, lors de la première apparition de la langue après l'état de têtard, on voit qu'elles se ressemblent de point en point. A mesure qu'on remonte des nerfs papillaires à des branches plus volumineuses, ces fibres nouvelles deviennent de plus en plus abondantes, présentant toujours les mêmes caractères et occupant la même situation; c'est à dire, interposées ou intercalées entre les fibres anciennes, qui possèdent encore une membrane tubulaire contenant des granules noirs. Dant toutes mes recherches à cet effet, je n'ai jamais aperçu une fibre nouvelle située dans l'intérieur d'un tuyau ancien.

Avant que la réunion ait eu lieu, et qu'il existe des fibres nouvelles dans la cicatrice, on n'aperçoit point de fibres nouvelles parmi les fibres désorganisées. Au bout de neuf mois j'ai trouvé des fibres nouvelles, dans presque toutes les papilles fongiformes, mais elles présentent toujours les mêmes caractères que ci-dessus, et jamais je n'ai encore vu de fibres reproduites, ni dans la grenouille ni dans le chien, presenter la grosseur, et l'egal diamètre de tubes normals. La partie intermediaire qui réunit les deux parties précédentes, se compose de tuyaux dont les diamètres ne sont que la troisième ou la quatrième partie de celles qui composent la portion centrale. Dans les mammifères, à cause de la dureté de la cicatrice qui réunit les deux bouts, et de la quantité de tissu fibreux qui s'y trouve, il est impossible d'isoler les fibres nerveuses des autres; mais, sur la grenouille, les fibres nerveuses sont déjà complétement isolées des tissus environnants, et il est facile d'enlever le nerf,

de manière à avoir toute la partie de nouvelle formation avec une partie des bouts supérieurs et inférieurs. Etalé sous le microscope, il présente la partie supérieure tout à fait normale. Une contraction subite marque à l'oeil nu, la terminaison du bout central. Sous le microscope la différence entre les tuyaux anciens et nouveaux n'est pas moins tranchée, car tandis que les tuyaux anciens mesurent environ $^1/_{5000}$ de pouce, les tuyaux nouveaux ne sont que $^1/_{15000}$ de pouce. Les tuyaux nouveaux ne montrent aucune différence jusqu'à ce qu'ils atteignent le bout inférieur, ou la distinction est encore plus tranchée que pour le bout supérieur; car à ce point on aperçoit les tuyaux désorganisés de la partie périphérique joints aux tuyaux nouveaux.

Influence de l'age.

Dans les expériences précédentes, je me suis toujours servi d'animaux à l'état de maturité. Si au contraire nous faisons ces expériences sur de jeunes grenouilles, nous trouvous des différences considérables dans l'époque de la désorganisation, et dans l'apparence des produits de la désorganisation granuleuse. Dans l'été, sur une jeune grenouille pesant 12 gr^s, j'ai trouvé que la désorganisation était très-évidente dans les papilles, au troisième ou quatrième jour, tandis que sur une grenouille adulte, une altération correspondante ne s'est point observée avant le cinquième ou le sixième jour. Lors de la désorganisation au deuxième dégré, on trouve déjà de nombreux granules extrêmement petits, mélangés avec de la matière intratubulaire transparente de dimensions très variés. Au troisième dégré d'altération, on trouve que la matière granuleuse est beaucoup plus fine qu'à la maturité, et moins opaque. Au bout de vingt à trente jours ces granules sont presque tous enlevés. La régénération des nerfs, qui se fait aussi très rapidement sur le jeune animal, ne parait pas rencontrer ces difficultés, comme à l'age adulte, et la restauration de l'influence nerveuse est aussi beaucoup plus complête.

Influence de la température.

L'influence de la température est très considérable sur l'altération des nerfs de la grenouille. Aux mois de Mai, Juin et Juillet, on peut voir la désorganisation au premier degré, au bout de quatre à cinq jours; mais dans l'hiver pour que la même action vitale s'accomplisse, il faut dix-huit ou vingt jours. Sous ce rapport, ces phénomènes sont parfaitement d'accord avec tous les autres phénomènes de nutrition dans ces animaux à sang froid, comme il a été démontré d'après les travaux de M. *Edwards* „Sur les phénomènes physiques de la vie.“ L'avantage que présentent les tuyaux nerveux, est cependant très manifeste en ce qu'ils nous offrent des caractères visibles, circonscrits et faciles à reconnaître; au lieu que les expériences sur la plus ou moins grande activité de la respiration, demandent des connaissances spéciales et techniques, rarement du domaine des physiologistes. Les autres phénomènes vitaux, tels que la cicatrisation des plaies, présentent aussi les mêmes différences sur les grenouilles, suivant qu'ils ont lieu en été ou en hiver, mais ceux-ci nous présentent, encore bien moins que la respiration, des moyens de mensuration et d'appréciation exactes.

Effets de l'électricité sur la désorganisation des nerfs.

Pour connaître si l'action électrique pouvait suppléer à l'influence des organes centrales après la division d'un nerf, j'ai coupé les deux nerfs sciatiques sur une grenouille adulte. La jambe du côte droit fut galvanisée pendant plusieurs minutes presque tous le jours, en appliquant un des pôles d'un appareil à rotation à la membrane intra-digitale, pendant que l'autre touchait la partie supérieure de la cuisse. Quinze jours après la division, le nerf sicatique droit fut dénudé et galvanisé, sans produire aucune contraction musculaire. Vingt cinq jours après la section, les nerfs dans la membrance intra-digitale furent examinés des deux côtés en même temps, pour les comparer. Les nerfs étaient des deux côtés désorganisés, la substance intra-tubulaire dans les deux, était sous la forme de masses globulaires, mélangées de granules noirs. Pas la moindre différence n'existait entre les nerfs des deux côtes. Il me parait donc évident que ni le galvanisme, ni l'exercice artificiel de la jambe qu'il cause, n'apportent aucune influence sur la nutrition des nerfs.

Effets de la section de la moelle épinière.

L'observation des tuyaux nerveux, après l'écrasement ou la section de la moelle épinière à différentes hauteurs, nous permet de résoudre plusieurs questions interressantes.

La colonne vertébrale fut découverte sur une grenouille à sa partie moyenne et écrasée, comme on s'asasur plus tard, immédiatement au dessous des nerfs brachiaux ; on obtint de forts mouvements réflexes en pinçant la peau des cuisses. Cet animal fut gardé pendant six mois, présentant toujours des mouvements très vifs en lui touchant la peau, excepté un jour avant la mort. Vingt-quatre heures après la mort, les nerfs de la peau des cuisses furent examinés avec soin, ainsi que la peau de la partie supérieure du corps, pour terme de comparaison. Sur aucun point de la peau paralysée, je n'ai pu observer les tuyaux altérés ; ils présentaient tous leur apparence ordinaire, et il était impossible de trouver aucune marque de distinction entre la peau de la partie paralysée et celle de l'autre.

En faisant ces expériences, il est possible de limiter très exactement l'étendue de la partie paralysée, car en irritant la peau à diverses hauteurs, on trouve qu'il existe après la section ou l'écrasement de la moelle, une région bien tranchée, généralement d'environ une ligne de largeur, ou l'irritation mécanique ne produit ni douleur ni action reflexe. Cette ligne neutre est très constante; elle s'observe aussitôt que l'animal revient des effets de l'éther, et reste le même pendant qu'il vit. Après la section de moelle épinière, immédiatement au dessous des nerfs brachiaux, la ligne neutre forme un zone presque circulaire, environ deux lignes au dessons des aisselles. En limitant cette ligne pendant la vie par des piqures, on obtient ainsi les bornes de la sensibilité et de l'action reflexe. Un examen attentif, ne m'a pas permis d'apercevoir aucune désorganisation dans les tuyaux des parties au dessous, et ceux au dessus de la ligne neutre, mais si on divise la moelle épinière au dessous de la huitième

vertèbre, de manière à abolir en même temps la sensibilité et l'action reflexe, on obtient un effet tout à fait différent, car alors on trouve une désorganisation très evidente des nerfs des membres inférieurs. La moelle fut détruite complétement au niveau des sixièmes et septièmes vertèbres d'une grenouille. Une paralysie sans mouvement réflexe en fut la suite. En même temps le nerf sciatique droit et le nerf brachial du même côté furent divisés et une portion enlevée. Au bout de six mois les membres étaient encore dans le même état. A la cuisse la plaie n'était pas encore cicatrisée, celle du bras l'était complétement. Les bouts du sciatique divisé étaient separés par un intervalle de plusieurs lignes, il n'existait aucun signe de régénération de la partie enlevée. L'extrémité du bout supérieur était tumifiée et rouge. L'extrémité inférieure formait un cone effilé, qui contrastait par sa paleur avec la blancheur du reste du cordon. La partie inférieure du sciatique divisé etait complétement à l'état de granules noirs, ce qui fut tracé dans les ramifications le plus minimes des nerfs de la jambe et de la membrane intra-digitale. Les fibres musculaires du même coté, comparées avec celles de l'autre jambe, étaient plus pâles, avec des stries moins distinctes et finement granuleuses. Le bout central du même nerf contenait des tuyaux déorganisés, dans quelques uns desquels la substance intra-tubulaire présentait des granules, dans d'autres il était seulement au deuxième degré, tandis que d'autres encore étaient transparents et avec leur double contour. Le nerf sciatique du côté gauche, était encore moins désorganisé que les deux parties précedentes. Dans presque tous les tuyaux, la moelle tubulaire était seulement disjointe. Le nerf brachial à sa partie supérieure ne présentait aucune altération. La partie inférieur était dans le même état que la portion inférieure du sciatique droit. A la même époque plusieurs autres grenouilles furent opérées de la même manière, et ont donné les mêmes résultats.

Lorsque la section de la moelle est faite immédiatement au dessus de l'origine des nerfs brachiaux, les nerfs de la peau des bras sont tous à l'état normal. Il résulte des faits suivants, qu'on ne peut point isoler aucun système de nerfs par la section de la moelle, et que l'action réflexe peut être regardée comme indiquant que tous les nerfs d'un segment isolé de la moelle épinière du cerveau, sont encore tous à l'état de réprendre leurs fonctions, si l'influence de la volonté pouvait se rétablir. Au contraire, lorsque la section est au dessous de la limite du pouvoir réflexe, on observe que la désorganisation des nerfs a lieu avec une rapidité d'autant plus grande que le segment de la moelle qui reste est moindre. L'existence dans ce cas d'un même état de désorganisation de tous les nerfs qui proviennent de la portion de la moelle isolée, nous indique encore les différences tranchées entre la moelle et un cordon nerveux. Les expériences s'accordent en cela avec celles du *Van Deen*, et nous porteraient à attribuer aux fibres grises, la puissance de mettre en rapports intimes les tuyaux nerveux médullaires, dont l'effet est de produire sur tous les points de ce fragment un état de polarité égale, dont la puissance se traduit dans le degré des altérations des nerfs périphériques. Le procédé de section de la moelle et l'observation des nerfs, nous offre un sujet fécond de recherches. Par la formation de segments plus ou moins étendus, il pourra probablement nous éclairer sur l'existence de centres d'innervation plus ou moins limités à divers

points de la moelle, pareils à celui démontré par les expériences de M. *Flourens*, qui ont limité d'une manière si distincte la région ou point vital.

Section des racines des nerfs spinaux.

Au moyen de l'expérience de *Müller*, nous avons la vraie demonstration de la decouverte de *Bell*. La dégénération des nerfs nous fournit un surcroit d'évidence qui n'est pas sans intérêt. Si nous coupons les trois racines postérieures d'une des extrémités, l'animal survit ordinairement en hiver pendant un temps illimité. Sur un animal qui avait survécu un mois et demi à cette opération, du côté droit j'ai trouvé tous les nerfs de la peau désorganisés, et la substance intra-tubulaire au deuxième degré d'altération. En même temps l'animal présentait les mêmes symptômes qu'au premier jour de l'expérience; c'est-à-dire, paralysie complète de sensation dans la jambe droite, avec les pouvoirs moteurs du même côté tellement parfaits, que sans une observation très attentive on ne pourrait reconnaitre de quel côté existait la paralysie de sensation. Dans les muscles, les fibres nerveuses me paraissaient toutes normales, et je n'ai pu apercevoir aucune trace dans les ramifications ultimes de fibres désorganisées.

Les nerfs musculaires des membres sont à la vérité bien plus difficiles à examiner, que les rameaux nervo-musculaires de la langue, mais l'observation est cependant assez prononcée, pour me faire rejeter l'existence de ramifications nerveuses, provenant des racines postérieures dans les muscles. Dans les branches d'un ordre supérieur, il était facile, au contraire, de démontrer des fibres désorganisées. Le galvanisme des deux nerfs sciatiques a démontré une action musculaire égale des deux côtés.

La section des racines antérieures de la même partie, m'a fourni des résultats également probants. Après la section des racines antérieures, on observe comme l'a décrit *Müller*, la paralysie complète de mouvement avec conservation de sensibilité. Mais au bout de deux ou trois jours, la sensibilité devient si obtuse qu'il est difficile de la mettre en évidence. Par là les deux racines présentent une distinction importante à noter. La cause de ce phénomène est encore à expliquer. En examinant le nerf sciatique quelques jours après la section, on a trouvé déjà une diminution considérable de l'action musculaire, comparativement au membre opposé. Malgré la perte presque entière de sensibilité, on ne trouva pas que les ramifications dans la peau fussent en rien altérées, tandis que celles dans les muscles furent au deuxième degré, et qu'en outre, les ramifications réticulaires des nerfs de la partie antérieure de la langue, et surtout dans les tubercules de la langue, furent altérées exactement de la même manière et au même dégré que les nerfs papillaires.

La section des deux nerfs hypoglosses est suivie au bout de quelques jours de la mort, encore plus surement qu'après celle des glossopharyngiens. Pour faire la section des deux, il faut donc faire usage du même artifice que pour les deux premiers; c'est-à-dire, attendre que le premier nerf se soit cicatrisé et ses fonctions en partie retablies, avant de diviser le second. De cette manière on peut obtenir la désorganisation complète des deux hypoglosses.

Sur un animal traité ainsi, j'ai trouvé que tous les rameaux musculaires, tous les rameaux superficiels de la surface inférieure de la langue étaient à l'état granuleux. Ces résultats que j'avais déjà obtenus en 1849 dans tous leurs résultats essentiels, ont été répétés depuis avec les mêmes résultats. En étudiant leurs fonctions plus exactement que je ne l'ai fait alors, au moyen du galvanisme, ces résultats se sont pleinement confirmés.

Après la section des deux nerfs glosso-pharyngiens, l'animal meurt ordinairement au bout de deux à trois jours en été, quelque fois cependant il peut survivre indéfiniment à cette lésion; si on divise les deux nerfs après un intervalle de deux ou trois mois, la lésion n'est pas ordinairement mortelle. Dans tous ces cas, on trouve que tous les nerfs des papilles fongiformes sont altérés.

Lorsqu'on galvanise un nerf glosso-pharyngien non divisé, sur une grenouille éthérisée, on obtient généralement une contraction limitée au même côté de la langue. Sur une grenouille non éthérisée, le galvanisme produit une contraction générale de tous les muscles de la mâchoire inférieure, et de la poitrine, souvent un happement violent, et même un effort ressemblant à l'action de vomir. Les contractions sont dues à une action reflexe, car en divisant ce nerf, et en galvanisant sa partie supérieure, on obtient toujours les mêmes phénomènes.

S'il était possible au moyen d'un procédé chimique de distinguer les nerfs sensitifs des moteurs, de manière à teindre les uns en noir dans toute leur étendue, pendant que les autres conserveraient leur blancheur naturelle, il n'y a nul doute qu'on regarderait ce fait comme bien important pour l'anatomie, et on s'empresserait bien vîte de poursuivre tous ces nerfs ainsi changés dans tous les tissus de l'économie. Puisqu'il résulte des faits précédents que tel est l'effet invariable de la section d'un tronc nerveux, la même conclusion est aussi inévitable. Appliquons ce procédé aux nerfs des animaux supérieurs.

Aperçu général sur la langue.

Il est déjà aisé de s'assurer par la simple inspection à l'œil nu, de la grande ressemblance entre les deux genres de papilles de la langue de la grenouille et de celles de l'homme. Cette analogie est confirmée par la connaissance plus intime de leur structure. Si on fait macérer pendant un ou deux jours, une langue de grenouille, dans une solution saturée d'acide arsénieux, on voit l'épithélium se couvertir en une matière gélatineuse; qui laisse à nu la membrane au dessous. La papille fongiforme se compose d'un nerf se terminant en extrémités libres, entourées de vaisseaux et de fibres musculaires striées, qui se ramifient à l'instar des branches ou des racines d'un arbre. Les rameaux les plus fins des muscles n'excédent pas le $1/20{,}08$ de pouce en diamètre, et se fixent aux cellules d'épithélium. M. *Kölliker*, qui a le premier décrit cette structure de la fibre musculaire striée de la langue de la grenouille, la décrit comme se terminant sous l'épithélium entre les glandes de la langue. Dans les papilles fongiformes, rien n'est plus facile que de s'assurer du contraire, après l'enlévement de la couche d'épithélium au moyen de l'acide arsenieux; on voit alors

que les fibres musculaires s'y rendent de directions opposées à des angles d'environ 190°, de manière à former une gaine complête autour du nerf et ses vaisseaux, qui montent jusqu'au sommet de la papille. Les muscles à peine arrivés dans la papille se subdivisent en rameaux, qui, après s'être encore subdivisés une ou deux fois, s'épanouissent, sous la forme de fibres extrêmement fines, sur le sommet et sur les côtés de la papille, immédiatement en contact avec l'épithélium.

Les papilles coniques contiennent rarement des branches musculaires, mais presque toujours des fibres élastiques, en outre un filament spiral traverse l'axe du cône, depuis le sommet jusqu' à la base. Après qu'elles sont ainsi dépouillées de l'étui d'épithélium, il est presque impossible de les distinguer des papilles simples de l'homme et de celles des autres mammifères.

Il est à remarquer que la grenouille est parmi tous les reptiles que j'ai examinés, celui dont les nerfs sont les plus développés et les plus nombreux. En classant ces animaux suivant leur rang, sous ce rapport on trouve d'abord; la grenouille, le crapaud, l'uromastique, et les salamandres. Dans un crapaud adulte, les nerfs des papilles fongiformes ne sont pas plus développés, que dans une grenouille qui a seulement atteint la moitié de sa grandeur. Dans l'uromastique, les papilles fongiformes, excepté sous le rapport de leur développement moins grand, présentent le mêmes caractères que dans la grenouille. Le salamandre, qui occupe le bas de l'échelle, nous offre sur la langue des corps globulaires, qu'on peut regarder comme papilles fongiformes, mais ils ne présentent ni nerfs ni vaisseaux, et ne sont pas plus avancés dans leur structure, que dans le tétard trois ou quatre jours après l'apparition de la langue. Il est évident que la même gradation existe par rapport à la mobilité de la langue dans ces animaux. Le nerf du gout est donc développé dans les papilles fongiformes en proportion des pouvoirs moteurs.

L'extrémité de la massue de la langue du caméléon n'a point de papilles, mais elle présente une serie de sillons et d'élévations rectilignes, dans lesquelles je n'ai pu apercevoir aucun nerf.

On ne voit point de papilles sur la langue des serpents, ni sur la membrane si vasculaire de leur gosier. Le meilleur type pour étudier la langue bis-pointue de ces reptiles. est celle de l'acanthodactylus scutulatus. Dans ce petit lézard, cet organe est admirablement disposé pour l'observation microscopique. La partie antérieure bis-pointue présente deux cônes semi-cornés, formant chacun un étui, qui s'enléve assez facilement après la mort. Sur le dos de la langue on ne distingue point de papilles, seulement sur les bords existent des cônes dirigés en arrière, qui me paraissent servir comme agents de préhension, ainsi que pour le gout. Quatre troncs nerveux marchent parallélement dans la langue, où on les aperçoit sans préparation, se ramifiant et se distribuant vers les parties latérales jusqu'à la base des papilles. Des fibres musculaires striées forment un lacis ou toile contractile vers les extrémités. La terminaison de ces fibres se fait immédiatement sous l'épithélium. Les nerfs musculaires se ramifient et se subdivisent, jusqu'à ce que les tuyaux nerveux deviennent successivement plus

fins, et sont enfin perdus au dessous de l'épithélium. Il est à regretter que l'extrême rareté de ce lézard, le rend si inaccessible au microscopiste. Aucune membrane animale que j'ai eu occasion d'observer, ne me parait offrir par sa transparence et la richesse des tissus organiques, une combinaison de si grands avantages.

La langue des mammifères ne présente de differences anatomiques que très minimes dans les différents animaux. On y trouve dans tous, des papilles fongiformes et coniques composées, mélangées avec d'autres à l'état simple, qui sont cachées sous l'épithélium. Les plus grandes différences qui existent, sont extèrieures et limitées à l'étui qui revêt le sommet des papilles coniques, qui tantôt est mou, comme dans l'homme, tantôt dur et piquant comme dans les bêtes à proie.

Pour étudier les nerfs des papilles et de la membrane muqueuse, je me sers comme sur la grenouille, de la potasse caustique forte, dont une ou deux gouttes dissoud les tissus autres que les nerfs, qui ne sont attaqués qu'en dernier lieu. L'hiver dernier, j'ai fait macérer pendant deux ou trois mois, des fragments de langue de mouton, dans l'eau pure contenant un cylindre de phosphore : par ce moyen on pouvait très facilement tracer à l'œil nu, les rameaux nerveux jusqu'à leur entrée dans les papilles fongiformes.

L'acide oxalique à l'état de solution, est un des agents les plus excellents pour l'étude des nerfs. Par son moyen, au bout d'une semaine ou deux, l'épithélium se convertit en une masse pulpeuse, qui se détache ensuite facilement des papilles. Les nerfs sont préservés dans leur transparence naturelle par ce moyen. Avec une tranche mince de langue de mouton, et l'emploi de potasse un peu étendue, on voit les fibres musculaires réunies en faisceaux de quatre à huit, entourées d'une gaine aponévrotique très délicate, venant se rendre à la partie inférieure de la membrane muquense, où avant d'entrer dans le chorion, le tissu musculaire cesse subitement, pour donner place à un tissu fibreux, qui s'épanouit en gerbes, au dessus des terminaisons musculaires. Par l'entrecroisement de ces parties tendineuses dans toutes les directions, est formé le chorion de la langue. Dans les papilles coniques ou filiformes, ces fibres s'étendent jusqu'au sommet des papilles simples, en s'entrecroisant. Dans les papilles fongiformes, les fibres musculaires marchent obliquement de points opposés, et traversent le chorion jusqu'à la base des papilles, où le tissu fibreux fait place au tissu musculaire. Je n'ai jamais pu suivre les fibres musculaires dans l'intérieur de ces corps. La partie fibreuse est la continuation de la gaine commune des faisceaux de fibres musculaires. Ce tissu fibreux pénétre en filaments successivement plus fins, jusque dans les papilles simples, qui forment autant de bourgeons assis sur un pied commun.

Les nerfs papillaires montrent une grande difference suivant le genre de papille. Dans les papilles fougiformes le nerf est très volumineux, et contient de vingt à trente tuyaux qui sont entourés de la gaine fibreuse depuis la base jusque dans les papilles simples.

Pour étudier les terminaisons des nerfs dans les papilles fongiformes, il faut enlever une de ces papilles sur une langue très fraiche, et la soumettre à l'action de l'alcali sur le porte objet du microscope, et si la papille n'est pas trop obscurcie par le pigment noir qui se

dépose généralement sous l'epiderme de ces papilles, il sera assez aisé d'apercevoir de nombreux tuyaux avec des extrémités libres, se repandant dans les différentes papilles simples ou secondaires, dont ils n'atteignent en général que la base ou la moitié de la hauteur.

Les tranches minces de la langue humaine, nous donnent exactement les mêmes résultats que la langue de mouton, excepté que le chorion n'est pas si épais; mais toujours il est formé de tissu fibro-élastique succédant brusquement au tissu musculaire, dont les fibres montent vers la surface dans toutes directions pour s'y fixer de la manière indiquée. La grosseur, et en général l'opacité des papilles fongiformes du mouton, sont des obstacles pour l'étude des extrémités des nerfs, difficultés encore plus grandes dans le cheval et les ruminants. Dans la plupart des autres animaux mammifères, leur petitesse nous présente des difficultés pour isoler une papille fongiforme des autres papilles voisines.

La langue de l'homme nous les offre dans les conditions les plus favorables, mais la désorganisation après la mort de ces nerfs, m'a conduit à les chercher sur la langue vivante. Cette petite opération que j'ai faite maintes et maintes fois, sur moi même, et sur plusieurs personnes, se fait presque sans douleur avec des ciseaux bien tranchants. La petite tête globulaire ainsi obtenue par l'observateur, possédant encore en quelque sorte les pouvoirs vitaux, renferme des vaisseaux veineux et artériels, des nerfs, du tissu fibreux élastique, du sang encore mouvant, enfin de l'épithélium qui recouvre toute la surface. En ajoutant de l'eau, la papille devient assez transparente pour apercevoir le mouvement du sang dans les capillaires. Ce mouvement provient en partie des vaisseaux qui se contractent, et de la compression externe de la papille, et probablement aussi de l'absorption de l'eau dans l'intérieur des vaisseaux. Le mouvement continue quelque fois deux on trois minutes, jusqu'à ce que les vaisseaux se vident complètement, ou que le sang s'y coagule. Les vaisseaux capillaires forment des loupes plus ou moins composées dans chaque papille secondaire, dont ils atteignent le sommet. Tous les vaisseaux se communiquent ensemble aux bases des papilles secondaires, ou ils se rendent dans les troncs artériels et veineux. Il arrive souvent que sans autre préparation, on voit aussi les tuyaux nerveux se rendant des parties centrales de la papille vers le sommet des papilles secondaires, mais dans le plus grand nombre de cas, l'emploi de l'alcali est nécessaire pour les exposer clairement. On trouve alors que ces tuyaux se terminent exactement comme dans la grenouille, en extrémités libres. Ces extrémités, comme dans la grenouille, sont souvent dilatées considérablement, et au centre de l'espèce de spongiole nerveux est une tache noire, correspondant au cylindre de l'axe (axis cylinder). L'ablation des papilles filiformes ou coniques se fait de la même maniére, mais les vaisseaux et nerfs y sont beaucoup moins distincts que dans les premiers, à cause des longs étuis d'épithélium qui revêtent chaque cône secondaire. Chaque étui forme un prolongement considérable, et forme les deux tiers de la longueur de la papille. Chacun de ces procés papillaires se compose de lamelles d'épithélium très distinctes à leur point d'insertion sur la papille, mais à mesure qu'on s'approche de la pointe, l'étui est de plus en plus dur, et comme corné. A l'état normal il est revêtu d'une couche épaisse de matière granuleuse, qui s'en détache facilement après la mort,

ce qui explique pourquoi sa présence n'a point encore été signalée par les physiologistes, qui n'ont examiné ces papilles qu'après la mort.

Si au lieu d'en faire la section, on place une ligature autour d'une papille fongiforme, on sent une douleur assez vive au moment de la ligature, beaucoup plus considérable que celle causée par l'excision; bientôt cette douleur cesse, et la seule sensation qu'on éprouve alors, est celle d'un corps étranger sur la langue lorsqu'elle vient en contact avec le palais. A la fin du troisième jour on ressent une douleur chaude, vive et diffuse. Peu de temps après, la partie liée se sépare, et il reste un petit moignon conique, qui au bout d'une semaine, ordinairement à repris son volume ordinaire. Dans cette expérience on ne ressent aucune sensation subjective du goût, comme il arrive avec l'irritation des autres nerfs speciaux. J'ai répété cette expérience sur plusieurs personnes de constitution différente. Un des sujets d'expérience était un jeune homme d'un tempérament lymphatique et scrofuleux, à circulation très faible, sur lequel les moindres blessures ne se cicatrisaient qu'avec grande peine. Les sensations qu'il m'a décrites, correspondaient parfaitement avec les précédentes, et les parties se sont séparées au quatrième jour. La partie separée ne contenait plus de globules sanguins, seulement quelques fragments de nerfs etaient visibles. Son apparence à l'œil nu était celle d'une partie macerée dans l'eau.

Dans le chien, le chat, le lapin, le liévre, le rat, la souris, le cochon d'inde, le hérisson et l'écureuil, pendant la vie sous l'influence de chloroforme, ou aprés la mort, l'examen m'a donné les mêmes résultats que sur l'homme. Les différences dans les papilles sont bornées à la structure des procés papillaires, que je ne décrirai pas ici. Dans ces animaux, ou les papilles sont assez petites, en enlevant une portion de la membrane, au moyen de la potasse, on aperçoit un lacis de ramifications nerveuses, qui donnent des branches ascendantes à toutes les papilles, et dans tous les cas, existe la même supériorité dans la grosseur des nerfs fongiformes.

Dans aucun de ces derniers ni dans les autres mammiféres que j'ai examinés, je n'ai pu observer de fibres musculaires striées, dans l'intérieur de la tige papillaire, et encore moins dans les corps secondaires. La langue de lapin m'a présentée des fibres pénétrant dans les papilles, qui ressemblent le plus aux fibres musculaires, mais on n'y rencontre jamais de striées, et aucun mammifère ne possède une langue préhensible et extensible comme celle de la grenouille. Dans le fourmilier et la giraffe, au contraire, ou la langue est dans le même cas que la grenouille, je regarde leur présence comme très probable.

Par rapport à la distribution des nerfs de la langue des mammifères, il reste encore à déterminer la distribution exacte des trois nerfs qui s'y distribuent, car quoique les découvertes de Sir *Charles Bell* ont jeté une grande clarté sur la fonction de chacun de ces nerfs, il est impossible par les moyens ordinaires de s'assurer si l'hypoglosse ne donne pas de filets aux papilles, et qu'elle est la distribution exacte du lingual et du glossopharyngien. Au moyen de la section de ces nerfs on peut aisément déterminer cette question.

Sur un chien le nerf lingual droit fut divisé et une portion enlevée le dix dé-

cembre 1850 et l'animal mourut le deux février suivant en convulsions. Après la section du nerf, on observa la paralysie complète de sensation de ce côté. La langue se mouvait comme à l'ordinaire, mais en lappant il perdait une grande quantité du liquide. Au bout de trois jours, l'organe fut laceré du côté de la section par les dents, et les vaisseaux qui l'entouraient injectés. Huit jours après la section, une petite partie de la langue fut enlevée des côtés droit et gauche. Du côté droit le réseau nerveux dans la membrane muqueuse, était tout désorganisé et à l'état granuleux. Du côté gauche les ramifications étaient toutes à l'état normal.

Après la mort, on trouva que la langue mésurait depuis la pointe jusqu'à la racine 3 1/6 pouces. Jusqu'à deux pouces en arrière, les ramifications nerveuses dans la membrane muqueuse, dans les papilles fongiformes étaient presque toutes détruites et enlevées, il ne restait plusque des traces très faibles des ramifications contenant quelques granules noirs très petits. Au-de là de cette limite, les ramifications nerveuses et les nerfs des papilles étaient tous à l'état normal, mais on remarquait que les ramifications des nerfs étaient ici très peu nombreuses, en comparaison de celles des parties antérieures, et que arrivé à 2 1/2 pouces en arrière, les papilles étaient simples et beaucoup moins couvertes de cones secondaires qu'en avant. Tous les nerfs dans ces papilles étaient à l'état normal. Sur la ligne médiane, comme dans les grenouilles, on voyait la preuve du mélange des deux nerfs lingaux. Du côté droit, tous les tuyaux nerveux de la membrane muqueuse et des papilles, étaient à l'état normal, depuis la pointe jusqu'à la racine. A deux pouces en arrière, les deux côtés de la langue furent comparés ensemble, et ne présentèrent aucune différence quant au nombre et à l'aspect de leur tuyaux. Les bouts du nerf divisé etaient réunis par une membrane d'aspect cellulaire. La partie périphérique, comparée à celle du côté gauche, fut atrophiée, et le contenu des tuyaux consistaient en granules noirs. Toutes les ramifications de ce nerf qui purent être suivies, furent trouvées dans le même état. Le bout central ne fut pas observé. Du côte droit le lingual était à l'état normal ainsi que les deux hypoglosses. Les rameaux musculaires étaient tous à l'état normal.

La section du nerf hypoglosse droit, fut faite sur un chien sous l'influence de chloroforme. Pendant quelques heures il fit constamment de grands baillements, et sortait sa langue, se léchant le nez toujours du côté gauche. La langue fut toujours déviée à gauche, il avait grande difficulté de deglutiton. Il lappait aussi avec la plus grande difficulté. Quelquefois il mordait sa langue, et criait par la douleur que cela lui causait, mais celle-ci ne devint jamais ulcerée. La sensibilité de la langue était égale des deux côtés. Lorsqu'on lui pinçait la langue, la partie intérieure droite restait flasque, et présentait seulement un mouvement fibrillaire; causé probablement par les fibres musculaires venant du côté gauche. Au bout de quelques jours la déglutition était beaucoup plus facile, quoique le côté droit restait toujours paralysé. Au bout de vingt jours les fonctions motrices du côté droit, étaient en grande partie révenues, mais le côté droit était atrophié. Au vingt-cinquième jour le chien parut agité, et se mouvait en cercle sinistrorsum, et ce mouvement de manège se faisait en dépit de tous

les obstacles qu'on plaçait en son chemin. Une basine d'eau, par exemple, fut placée dans le cercle, et il la traversa sans se détourner. Au bout de deux jours dans cet état, il devint de plus en plus faible, et mourut en convulsions. Le cerveau, le cervelet et la moelle allongée ne présentaient rien d'anormale. L'examen microscopique des papilles et de la membrane muqueuse du côté droit, montra les nerfs tous à l'état normale, depuis la pointe jusqu'à la base; mais aussitôt qu'on atteignait la couche musculeuse sous-muqueuse, on remarquait la grande altération qui s'était emparée de tous les tissus du côté gauche. Les petites ramifications nerveuses comprenant deux trois ou quatre tuyaux, avaient presque disparues, et étaient très difficiles à suivre; mais dans les grosses branches, les nerfs désorganisés se traçaient facilement par leurs grains noirs. Du même côté, les fibres musculaires étaient aussi désorganisées, elles furent sans stries, mais finement pointillées, leur grandeur beaucoup moindre et elles étaient plus transparentes. Les nucléns de ces fibres étaient plus allongés, et moins bien limités que dans l'autre côté. Dans quelques sections se trouvaient des branches nerveuses non-musculaires considérables, se distinguant par leur état normal.

La cicatrice entre les bouts divisés présentait de nouvelles fibres, dont on trouvait aussi des traces dans les très petites branches, mais aucune dans les ramifications ultimes. Le bout central était normal. Au bout de plusieurs jours, la décomposition avait alteré les parties musculaires du côté droit, tandis que de l'autre côté les muscles ne paraissaient point alterés. En dernier lieu le côté droit devint putrefié, verdâtre et très ramolli, pendant que l'autre côté etait rouge et la structure microscopique presque la même. Ces expériences ont été repetées et toujours avec les mêmes résultats microscopiques.

Si au lieu de diviser un seul de ces nerfs, on divise les deux du même côté, on obtient les symptômes et les résultats réunis, comme on peut le prévoir; il est donc inutile de s'y arreter ici. La différence entre les phénomènes de putréfaction, qui s'observe entre les tissus désorganisés par la section des nerfs, m'a paru être un fait constant. Je me propose de faire des recherches exactes sur ce sujet, et je pense au moyen de réactifs chimiques, de le mettre en plus grand relief. Mais déjà comme règle générale, on peut dire qu'aprés la section du nerf lingual, au bout de quelques jours, les étuis des papilles s'enlévent du côté de la section, et seulement sur les parties antérieures de la langue, qui reçoivent leur branches du lingual. Après la section de l'hypoglosse, la putréfaction commence plus vite dans les muscles paralysés. La théorie des phénomènes de la nutrition du corps animal me parait devoir tirer une grand partie de ces faits, et déjà on peut voir la relation intime entre la destruction des tissus pendant la vie et après la mort.

Pour étudier plus exactement l'état des vaisseaux après la section des nerfs, j'ai fait injecter des langues de chien et de lapin. Le sujét d'une expérience, fut un jeune chien de six à huit mois, dont les nerfs hypoglosse et lingual gauches furent coupés le dix août 1850. L'animal fut tué le dix octobre suivant. Après l'injection, les étuis papillaires comme à l'ordinaire se détachaient beaucoup plus facilement du côté gauche. De ce côté, on trouvait les papilles fongiformes très atrophiées et presque invisibles. Les papilles côniques du même côté

étaient très peu alterées ou atrophiées. Dans celles du côté gauche, les vaisseaux étaient beaucoup moins nombreux et moins considérables que du côté droit. A droite, les vaisseaux de ces papilles, formaient un lacis très riche en loupes et en nœuds, et étaient anastomosés très fréquemment les uns avec les autres. A gauche, au contraire, ces vaisseaux étaient généralement à l'état de loupes simples communiquant seulement à leurs bases, et sans courbures. Il me parait donc, qu'après la perte de leurs fonctions sensitives, le courant s'y était rallenti ou affaibli, dont le résultat fut d'oblitérer les nombreuses courbures capillaires, et les branches anastomotiques, ne laissant qu'un courant débile dans les troncs principaux.

Dans les muscles, les altérations vasculaires ne furent pas moins évidentes. Du côté paralysé, les vaisseaux capillaires étaient beaucoup moins abondants, avec moins de courbures, et le calibre en général moins grand. Les petits artères et veines étaient aussi bien plus irréguliers. Ainsi dans les premiers, au lieu de trouver la diminution graduelle de diamètre comme du côté sain, on voyait un vaisseau considérable après un court trajet, se contracter subitement à des dimensions capillaires, et dans les veines, les capillaires s'ouvraient dans un espêce de sinus, au lieu de former des ramifications graduellement croissantes. Dans plusieurs points, les capillaires et les vaisseaux afférents et efférents, paraissaient avoir un dépôt de matière étrangère sur leurs parois internes, probablement de nature fibrineuse, qui causait des rugosités et des obstructions à leurs parois internes. Après l'injection, on ne pouvait plus apercevoir de nerfs dans les papilles, même du côté sain, cela provient probablement des matières grasses dont on se sert pour l'injection. Mais dans les troncs coupés à leur partie périphérique, les tuyaux ordinairement étaient à l'état de grains noirs, qui furent suivi jusque dans les ramifications très petites. Les deux nerfs se trouvaient exactement au même degré d'altération à leur périphérie; leurs bouts centraux étaient à l'état normal.

En appliquant les mêmes procedés à d'autres nerfs, il s'en présente surtout deux, dont les fonctions importantes dominent en quelque sorte la physiologie animale. Ce sont les nerfs pneumogastrique et sympathique. L'étude de ce dernier nerf, me semblait promettre de recevoir une grande clarté, au moyen des altérations par suite de la section de ses différentes parties.

Je me démandais surtout si ce nerf, si different de tous les autres de l'économie animale, éprouverait les mêmes altérations, on bien même s'il les éprouvait d'une nature identique, il restait à savoir si elles surviendraient aussi rapidement que dans les autres nerfs. L'expérience suivante repondra à la plupart de ces questions.

Sur un jeune chat je divisai le vingt-six septembre 1850, les nerfs hypoglosse, lingual, pneumogastrique et sympathique. Le sympathique cervical fut divisé du côté droit entre deux ligatures passées sur le nerf vague et l'artère carotide. La pupille se contracta de suite considérablement du même côté, l'œil se tourna en adduction, et la membrane interne couvrit une partie considérable de l'œil. Il fut tué avec l'acide prussique le vingt-neuf octobre 1850.

Le pneumogastrique droit était plus rouge, plus transparent, et moins nacré que du

côté gauche. Sous le microscope les tuyaux étaient très indistincts, et les plus distincts etaient pleins de matière granuleuse noire, comme à l'ordinaire.

Suivi dans la poitrine, il était dans le même état qu'au cou, à l'exception de quelques tuyaux à l'état normal, qui traversaient les autres tuyaux désorganisés, venant évidemment d'une source au dessous du point de section. La branche du pneumogastrique allant au dernier ganglion cervical, fut examiné jusqu'au ganglion, et ses filaments étaient tous désorganisés, de la même manière que le reste du tronc. Les deux autres branches du ganglion, qui vont au ganglion cervical moyen et aux paires cervicales, me parurent être à l'état normal.

Le bout supérieur, celui qui était joint au ganglion cervical supérieur, fut tout à fait desorganisé, présentant beaucoup de masses fusiformes de granules noirs, parmi lesquels étaient en petite quantité des tuyaux tout à fait normals. Du côté opposé, le nerf qui provenait du ganglion, présentait la structure ordinaire de tuyaux de divers diamétres. La branche supérieure du premier ganglion m'a paru tout a fait normale. Dans le ganglion lui même, les globules ganglionnaires apparaissaient normals.

Les parties périphériques des nerfs lingual et hypoglosse étaient désorganisées à l'état de granules noirs. Leurs parties centrales étaient saines.

Nous voyons par cette expérience 1° que les tuyaux des nerfs sensitifs, (lingual), mixtes, (vague), et ganglionnaires, (sympathique), se désorganisent tous de la même manière et avec la même rapidité. Si nous admettons l'existence d'un fluide nerveux, nous pouvons donc conclure qu'il n'influe point, ou seulement d'une manière imperceptible, sur ces phénomènes d'absorption. 2° L'état non alteré des globules ganglionnaires, nous permet de tirer une ligne de démarcation tranchée entre ces élémens nerveux, et la matière tubulaire nerveuse. J'ai en outre trouvé que le même fait à lieu par rapport au ganglion des racines postérieures, car lorsque par suite de la section, les nerfs sont altérés, les globules ganglionnaires restent encore tout à fait sains. 3° L'état désorganisé de la branche étendue entre le pneumogastrique et le dernier ganglion cervical, nous indique d'une manière positive que l'opinion généralement reçue sur l'origine de ce nerf est la veritable, et qu'il ne vient pas du ganglion. J'étais désireux surtout de savoir si je pouvais reconnaître des tuyaux altérés de l'autre côté du ganglion, parmi les branches entre les paires cervicales et le ganglion cervical moyen, mais je n'ai pu en trouver aucune trace, ces branches au contraire m'ont paru tout à fait saines.

Mes recherches sur les autres parties du sympathique n'ont produit aucun résultat, à cause de la mort des animaux. Ces expériences qui rémontent à plus d'un an, consistaient à couper la moelle lombaire sur des chiens et des lapins, dans l'espoir de pouvoir examiner les branches du sympathique et pour connaître l'état dans lequel ils se trouveraient. Dans le chat surtout, il serait important de pouvoir s'assurer des effets de la désorganisation des nerfs qui se rendent dans les corps de Pacini. Je me propose de reprendre ces recherches sans delai, que j'aurai l'honneur de communiquer à l'académie.

En terminant cette lettre je dirai que trois années de travail sur la section des nerfs

m'a imprimé la conviction profonde, que l'examen des nerfs divisés, est destiné à exercer une influence très grande sur l'anatomie et la physiologie.

Il nous permettra de quitter le champ des hypothéses, et de prononcer sans hésitation sur la source de chaque filament dont l'origine est douteuse.

Pour la physiologie, il a déjà été le moyen de mettre au jour des faits nombreux, et il n'est pas douteux qu'il en fournira de nouveaux.

Il nous permettra de juger sans crainte de nous tromper, sur la source des divers branches dont un nerf se compose, et il est remarquable que ses indications deviennent en quelque sorte plus claires et distinctes, à proportion que les parties à reconnaître sont en moindre quantité, car lorsque tout un nerf est réduit à l'état granuleux, s'il lui arrive des fibres d'une autre source, ou peut les suivre sans interruption une à une pendant une distance considérable; ce qui est impossible dans une collection de fibres normales, à cause de la manière plexiforme dont elles se contournent les unes autour des autres.

En parlant d'une manière plus exacte, il est facile de déterminer la présence d'un tuyau à double contour sain, entre cent tubes désorganisés.

C'est la „Méthode Isolatrice" portée à son plus haut degré, que la section des nerfs vagues au cou suffit pour mettre en évidence. Comme le fil d'Ariadne, il nous conduira à la connaissance exacte de tous ces anastomoses et échanges si compliqués des différents nerfs de la tête; il nous apprendra exactement l'influence des ganglions sur les nerfs qui les traversent ou s'y perdent, comme nous avons vu avec la branche du vague dans le dernier ganglion cervical. Désormais l'histoire d'aucun nerf ne sera complête, qu'après l'étude de sa structure, par des sections pratiquées à différentes hauteurs.

La méthode appliquée au nerf vague, nous permettra en la pratiquant, comme nous avons fait sur les deux glossopharyngiens de la grenouille, d'isoler complêtement toutes ses fibres propres, de celles du sympathique. Car la section de ces deux nerfs à des époques différentes nous permet de garder l'animal en vie, sans nuire aux caractères distinctifs des tuyaux désorganisés. Il serait donc superflu de m'arreter aux diverses applications du procedé aux autres nerfs du corps.

Appliquée à l'anatomie comparé dans tous les animaux invertébres, il rendra sans doute de grands services pour l'étude des cordons nerveux, et pour distinguer les véritables centres.

Mes recherches sur des parties centrales du systême nerveux, ne m'ont encore donné aucun résultat positif. Sur des grenouilles, trois mois après la section de la moelle lombaire, je n'ai aperçu aucune altération de la matière tubuleuse et globulaire, mais les plus simples recherches sur la réunion des plaies de la moelle sur la grenouille, et les pages celèbres des „Recherches Expérimentales sur le systême nerveux", nous apprennent sur les mammifères, les grandes analogies qui existent à l'égard de leur réunion et de celle des parties périphériques, par (rapport à l'époque de la réunion et le retour des fonctions perdues), pour qu'il nous soit permis de rejeter la possibilité de la même loi applicable à tous les deux. Probablement les premières applications à la pathologie, seront à l'examen des papilles linguales

sur les cas de paralysie du nerf lingual, ou de parties plus supérieures de la cinquième paire. Pour éviter toute erreur, il suffira comme dans mes expériences de comparer le côté malade avec le côté sain. L'avantage que le médecin en tirera dans un cas pareil, pour la diagnostic et le traitement, est trop immédiat pour nous faire hésiter un moment à faire cette petité opération.

Les applications pour la paralysie des autres parties du corps, quoique non applicables pendant la vie, nous serviront de pierre de touche pour des cas obscurs de diagnostic, et donneront le moyen, comme dans mes expériences, de classer les maladies nerveuses en maladies avec, et en maladies sans altération de structure. Pour la conservation des pieces, la précaution de les garder à la température de 0°, centigrade, qui permet de les conserver indéfiniment, est celle de toutes, la plus efficace.

Agréez Monsieur
mes sentiments de la plus haute consideration

A. Waller.

Bonn, le 23. Novembre 1851.

Explication des Figures.

Planche première.

Figure 1. Fibres nerveuses de nouvelle formation traitées par l'acide acétique. Elles proviennent de la partie périphérique du nerf vague d'un jeune chien trente jours après la division du nerf. Les fonctions motrices et sensitives du nerf étaient en partie rétablies.

Figure 2. Faisceau de fibres nerveuses de la partie périphérique du nerf vague, coupé au dessus de son ganglion inférieur, treize jours auparavant. On voit ici le mélange de fibres normales et désorganisées. Toutes les fibres motrices sont désorganisées, ayant leur substance médullaire coagulée, en particules irrégulières, spongieuses et semiopaques. La membrane tubulaire qui les enveloppait, ne se voyait généralement pas sur cette préparation, mais sur d'autres fibres elle s'aperçevait encore comme dans le tuyau *b* de la figure *3.* ou son altération et son absorption n'avaient pas fait autant de progrès. Les fibres normales dans la figure sont des fibres sensitives, dont la structure est préservée par suite de leur connexion avec les corpuscules ganglionnaires du ganglion inférieur.

Figure 3. Représente les trois degrés d'altération des fibres nerveuses après séparation de leurs centres; i. e. la moelle épinière pour les fibres spinales motrices, les ganglions spinaux pour les fibres spinales sensitives.

a. Représente le premier degré, dans lequel la substance intra-tubulaire s'est déjà séparée en particules indiquées par des lignes transversales. La membrane tubulaire est encore tout à fait intacte, et après la macération dans l'eau pendant quelques minutes, on aperçoit les doubles contours de la substance blanche.

b. Deuxième degré d'altération, dans lequel la matière est en masses separées, semi-opaques, coagulées et rugueuses. La membrane tubulaire à cet époque est plus ou moins alterée, et aux extrémités terminales des fibres, resorbée, laissant à nu et épars les particules desorganisées.

Entre le premier et le second degré on pourrait distinguer un état intermédiaire, dans lequel les particules transparentes de *a.* sont plus rugueuses à leur surface, et plus isolées les unes des autres. Mais ces caractères ne sont point assez tranchés pour que j'aie cru en former un degré à part.

c. Troisième degré d'altération ou altération granuleuse. A cette époque la substance medullaire se trouve presque partout à l'état de granules noirs. Seulement à des intervalles irréguliers, on trouve encore dans la membrane tubulaire, la substance médullaire sous la forme de particules allongées, ovalaires, presque transparentes, qui ont resisté à la désorganisation granuleuse qui a envahie tout le reste de cette substance. Les gra-

nules paraissent noirs, à cause de leur opacité; sous la lumière reflechie elles paraissent blanches. La membrane tubulaire s' aperçoit encore à cet époque dans les batraciens, mais dans les mammifères elle est déjà en grande partie détruite et enlevée.

Figure 4. Deux papilles coniques depouillées de leur enveloppe d'epithélium. Elles proviennent d'une langue de grenouille, placée dans une solution d'acide arsenieux pendant deux outrois jours.

b. Fibres musculaires striées montant jusqu'à la base des papilles ou elles s'épanouissent en fibres divergentes, dont quelques unes présentent les caractères de filaments musculaires jusqu' auprès du sommet.

a. a. Tuyaux nerveux en hélice, traversant l'axe du cone depuis la base jusqu'au sommet. Sur la surface de la papille se trouvent des nucleus de cellules d'epithélium, qui me paraissent être en connexion avec les filaments musculaires.

Figure 5. Papille fongiforme de langue de grenouille, traitée comme ci dessus fig. 4. Cette papille est également depouillée de son enveloppe d'épithélium. Cinq tuyaux nerveux traversent son axe jusqu'au sommet, ou elles se terminent à *b.* Leurs véritables extrémités libres ne se voient pas ici, ayant été enlevées avec les vaisseaux et l'epithélium du sommet de la papille.

Figure 6. Langue de jeune chien, injectée Octobre 1850 par M. *Hett* de Londres. Elle est considérablement atrophiée du côté gauche, et porte sur les bords des traces de lacération par les dents. Du côté paralysé les nerfs coupés étaient à l'état granuleux. Les vaisseaux de la substance musculaire, des papilles coniques, et surtout des papilles fongiformes, étaient comparativement à ceux du côté droit, à l'état rudimentaire par suite de leur atrophie.

Figure 7. Portion de la même langue. La papille fongiforme est entourée de papilles coniques toutes révêtues de leur étui d'épithélium. Sur la papille fongiforme se voient les traces des sommets de ses cones secondaires, et de leurs vaisseaux, recouverts par une couche d'épithélium très tenue et délicate.

a. Est une papille fongiforme atrophiée du côté gauche, la plupart de ces papilles sur ce côté sont tellement atrophiées, qu'on ne peut plus les distinguer parmi les papilles coniques.

Figure 8. Papille secondaire fongiforme de la langue de l'homme, telle qu'on la voit prise de la langue vivante, traitée avec de l'eau et une légère compression.

b. Vaisseau sanguin rempli de globules rouges de sang, arrangés en piles et autrement. Souvent parmi les globules rouges, on aperçoit des globules blancs ou sphériques.

a. Tuyaux nerveux entre les vaisseaux qui se subdivisent vers le sommet de la papille;

c. Enveloppe particulière du cone secondaire, formé par des cellules prismatiques d'épithélium. L'espace limité par ces cellules, et rempli par les vaisseaux et les nerfs, est récouvert par des lamelles d'épithélium d'une grande ténuité, qui n'ont point été

figurés dans le dessin. L'extrême ténuité de l'épithélium, le grand développement des nerfs et des vaisseaux, sont les conditions essentielles du goût. Cette ténuité de l'épithélium, permet aux substances sapides de le traverser immédiatement et d'atteindre le nerf. Le nerf transmet au cerveau l'impression de l'action exercée sur sa partie périphérique. La circulation très active dans les vaisseaux, enlève très promptement par endosmose le corps sapide qui entoure le nerf, qui alors devient libre pour accuser la présence de tout corps nouveau sur la langue.

Les figures 1, 2, 3, 4, 5 et 8 sont vues sous un grossissement de 320 diamêtres. Fig. 6. grandeur presque naturelle. Fig. 7. grossissement de 30 diamêtres.

Planche deuxième.

Figure 1. Papille fongiforme de l'homme, enlevée de la langue vivante et traitée comme ci dessus mentionné pour fig. 8.

A. A. Fibres musculaires striées coupées.

B. B. Tuyaux nerveux qui montent par la tige pour se terminer vers les sommets des cônes secondaires. Dans leur trajet chaque tuyau se subdivise en deux ou plusieurs branches. Dans la tige, la plupart des fibres nerveuses sont cachées par les fibres musculaires. Pour devoiler l'existence de ces fibres, il est souvent très utile de se servir de la soude caustique.

C. C. Embranchements et terminaisons des fibres nerveuses.

D. D. Cones secondaires de la papille.

E. E. Fibres rayonnées indiquant l'enveloppe d'épithélium prismatique de chaque cône.

F. F. Lamelles d'épithélium entourant les cônes secondaires.

Figure 2. Terminaisons des nerfs dans les papilles fongiformes de l'homme. Les figures à droite et à gauche représentent les terminaisons les plus communes. La figure du milieu représente une terminaison beaucoup plus rare.

Le grossissement de fig. 1 est de 150 diamêtres. Figure 2 est grossie 500 diamêtres.

Appendice.

1. Si on coupe la racine postérieure de la deuxième paire spinale, sur un chien, on trouve que le nerf occipitalis major perd sa sensibilité.
2. Ce nerf ne se désorganise point à quelque époque qu'on l'examine après cette section.
3. Lorsqu'on coupe la deuxième paire cervicale au-delà du ganglion, la partie périphérique dont le nerf occipitale fait partie, se désorganise complêtement au bout de quelques jours.
4. La partie de cette paire, qui tient au ganglion, reste toujours à l'état normal, ainsi que ses racines antérieures et postérieures.
5. Lorsqu'on coupe la racine postérieure, on trouve que la partie, qui tient à la moelle épinière, perd sa sensibilité au bout de cinq à six jours.
6. Après la perte de sa sensibilité, on trouve que son irritation peut encore causer des mouvements réflexes, qui à leur tour cessent complêtement après un jour ou deux.
7. La partie spinale de la racine se désorganise comme la partie périphérique coupée, comme dans §. 3.
8. Cette désorganisation peut être suivie une petite distance dans les fibres du cordon postérieur de la moelle, dans la direction ascendante.
9. En ménageant un bout de la racine postérieure pour le ganglion, on trouve qu'il reste à l'état normal.
10. *En considérant le ganglion à son état le plus simple de corpuscule bi-polaire, nous pouvons dire que toute partie des pôles radicals et périphériques, qui est séparée du corpuscule se désorganise, tandis que toute partie des pôles qui est en connexion avec la corpuscule, reste normale.*
11. Si le ganglion est désorganisé, ses parties périphériques et radicales subissent le même sort.
12. Après la section des racines antérieures, le bout central ou spinal reste à l'état normal, les fibres du bout périphérique se desorganisent.
13. Après la division d'un nerf, le bout inférieur ne récouvre ses fonctions, que par la formation de nouvelles fibres.
14. Ces nouvelles fibres se forment parmi les anciennes, et subissent les mêmes phases de dévellopement que les fibres nerveuses de l'embryon, se formant toujours à l'éxtérieur et indépendamment des anciennes fibres.

15. Les anciennes fibres ne recouvrent jamais leurs fonctions, que la réunion de la plaie ait lieu par première intention ou non.
16. Les nouvelles fibres se développent du centre à la circonference, dans les fibres motrices et dans le pole périphérique du ganglion.
17. Dans le pole radical elles se developpent en s'étendant du bout ganglionnaire à la moelle.
18. Au bout de trois mois après la section d'un nerf sur le pigeon avec perte de substance, on trouve qu'à la partie périphérique du bout coupé, les fibres sont beaucoup moins developpées qu'à sa partie supérieure.
19. On démontre encore la même chose par rapport au développement des fibres nouvelles, au moyen de la section d'un nerf sur deux points de son étendue, car le bout extrême renferme des fibres moins développées que la partie qui est au dessus de la dernière section.
20. *Comme régle générale les fibres sensitives se développent à partir des bouts normals périphériques et radicals des corpuscules ganglionnaires, et s'étendent de là dans les organes périphériques, et dans la moelle épinière jusqu'à une hauteur indeterminée.*
21. *Le corpuscule ganglionnaire est par conséquent l'organe central pour la formation et la nutrition des ses fibres périphériques et centrales, et d'après cela nous l'appelerons corpuscule neurogenotrophe, et le ganglion le corps neurogenotrophe.*
22. La nutrition s'accomplit non pas par une influence de translation des fluides, mais par une action moleculaire, ou de cellules en cellules, dans les jeunes fibres, et ressemble à l'influence d'un nucléus cristallin sur les particules qui se groupent autour de lui.
23. D'après ces faits nous pouvons conclure, que les fonctions nutritives et nerveuses des fibres primitives, sont essentiellement distinctes, et que la première peut s'accomplir indépendamment de la seconde.
24. Je conclus en outre que chaque fibre nerveuse est en connexion avec un corpuscule neurogenotrophe, et vice versa, que partout ou existe un corpuscule neurogenotrophe, il en emane une ou plusieures fibres nerveuses.
25. D'après les §§. 7. 8. et 12. il s'ensuit que les fibres sensitives radicales et les fibres motrices, se développent en sens inverse, les premières entrant, les secondes sortant de la moelle épinière.
26. En admettant donc que les observations de M. Serres sur l'implantation tardive des racines postérieures des nerfs cérébro-spinaux soient correctes, il n'en est plus ainsi par rapport à leurs racines antérieures, dont les corpuscules neurogenotrophes se trouvent dans la moelle épinière et dans l'encéphale.
27. Les fibres embryonnaires, les fibres régénérées, chez l'adulte et les fibres dites de Remak sont toutes de nature identique et possèdent des fonctions nerveuses.
28. Sur un nerf vague simplement divisé, on trouve au bout d'un mois, que la partie périphérique présente les mêmes caractères physiques et morphologiques que les ramifica-

tions du sympathique, telles que les nervi molles etc.; car elle est grise, semi-transparente et se compose de fibres à nucleus, ovales, paralleles, mésurant de $0^{mm},015$ à $0^{mm},03$, divisées en faisceaux separés, dans lesquels apparaissent en premier lieu, une ou deux fibres à doubles contours entourées de fibres à nucléus. Comparez ces resultats, avec ceux obtenus par M. le professeur Valentin p. 160. de functionibus nervorum etc.

29. Déjà au bout de quinze jours après la simple division de ce nerf, l'irritation du bout périphérique, c'est à dire, des fibres nouvelles qu'il renferme, developpe une legère douleur. Au bout d'un mois, l'irritation de la même partie est capable de causer le vomissement par l'action reflexe, mais il faut pour cela un pouvoir considérablement plus fort que sur le bout du nerf vague au dessus de la section.

30. D'après cela je conclus que les fibres de Remak sont capables de transmettre des impressions sensitives.

31. Au moyen d'expériences semblables sur des fibres motrices de nouvelle formation, on demontre encore que celles ci sont capables de conduire des actions motrices.

32. D'après les §§. 28. 29. 30. et 31. il est probable que nous pourrons asseoir sur des bases scientifiques, les dégrés de sensibilité et de motricité des nerfs du fœtus et des insectes.

33. Après la section du nerf vague au dessous de son ganglion inférieur, toutes les fibres périphériques se désorganisent comme à l'ordinaire, et celles qu'il renferme à l'état normal au dessous des ganglions cervicaux sympathiques inferieurs, proviennent de ces ganglions.

34. Après la division de ce nerf au dessus de son *ganglion inférieur*, on trouve qu'au dessous de se ganglion, une partie de ses fibres se désorganise, tandis que l'autre reste normale.

35. Les fibres normales dans ce cas sont toutes de nature sensitive, les fibres motrices sont toutes désorganisées, car en galvanisant le nerf à cette époque, on trouve que le galvanisme ne produit aucun effet.

36. On trouve en outre que les fibres du recurrent sont toutes désorganisées, tandis que celles de la branche interne du laryngé supérieur sont à l'état normale.

37. Le bout supérieur du vague divisé, se compose d'un mélange de fibres normales et désorganisées.

38. Les fibres déorganisées peuvent être suivies dans ses filets d'origine jusqu'à la moelle allongée. Les filets supérieurs se composent de fibres désorganisées, tandis que les filets d'origine inférieurs sont à l'état normal. Les filets moyens se composent d'un mélange de fibres normales et désorganisées.

39. Lorsqu'on coupe le nerf vague aussi près que possible de son ganglion supérieur, on trouve que le bout au dessus du ganglion inférieur, contient des fibres normales et désorganisées, mais dans des conditions inverses de situation, de celles qui se trouvaient dans le bout supérieur.

40. D'après les deux §§. précédents, je conclus qu'en faisant la section du vague entre ces

deux ganglions (indépendamment des fibres de la branche du nerf spinal) qu'on divise à la fois les pôles radicals du ganglion inférieur, et les pôles périphériques du ganglion supérieur, et que par conséquent d'après le §. 10. les premiers se désorganisent vers la moelle, tandis que les seconds ne se désorganisent que vers la périphérie.

41. Sur les oiseaux, le nerf vague, outre le ganglion qu'il présente dans la fosse jugulaire, en présente un second dans le thorax, un peu au dessus du point ou il donne le nerf recurrent. Ce ganglion qui n'a point été signalé par les anatomistes, me parait être l'homologue du ganglion inférieur du vague des mammifères.

42. Chez le moineau les corpuscules ganglionnaires de ce ganglion inférieur mésuraient, après une legère macération dans l'eau, de $0,^{mm}025$, à $0,^{mm}05$.

43. En coupant le vague chez le pigeon à la région cervicale, on obtient les mêmes phénomènes quant à l'altération des fibres des bouts inférieurs et supérieurs, qu'après la section de la partie inter-ganglionnaire du vague chez les mammifères; c'est à dire, que le bout inférieur contient des fibres normales et des fibres désorganisées, dont les premières sont les poles radicaux du corps neurotrophe inférieur, tandis que les seconds appartiennent au corps neurotrophe supérieur du vague. Le bout supérieur se compose également de fibres normales et desorganisées; les premières appartenant au pole périphérique, les secondes au pole radical décentralisé du corps neurotrophe inférieur.

44. Après la section du cordon sympathique cervical, comme nous savons, le bout inférieur reste normal, et le bout supérieur se désorganise. Cette désorganisation s'étend jusque dans le ganglion parmi les corpuscules ganglionnaires, mais il ne se transmet pas jusqu'à la partie supérieure du ganglion; car on trouve que toutes les fibres du rameau supérieur sont normales, et le galvanisme du ganglion et de son rameau supérieur produit la dilatation de la pupille, et la rétraction de la membrane nyctitante dans les chats.

45. En isolant le ganglion cervical supérieur des nerfs spinaux et craniens, et de toutes ses branches excepté son rameau supérieur, on obtient encore le même résultat en galvanisant le ganglion et son rameau supérieur, plus de deux semaines après l'operation.

46. Lorsqu'on divise le rameau supérieur du ganglion cervical supérieur, il se désorganise et s'atrophie, et les fibres alterées ont été suivies par moi jusqu'au ganglion opthalmique.

47. D'après l'expérience du §. 44. nous voyons qu'il existe une connexion entre les fibres tubulaires, et les corpuscules du premier ganglion cervical du sympathique, toute differente de celle qui a lieu dans les ganglions spinaux. La connexion entre les fibres du cordon sympathique cervical et le premier ganglion, me parait être de nature purement fonctionnelle, tandis que pour son rameau supérieur, la connexion avec le ganglion est de nature nutritive.

48. Les corpuscules ganglionnaires servent donc dans ce cas, à mettre en rapport fonctionnel ces fiibres de sources différentes. D'après l'observation précédente, nous pouvons nous former une idée comment dans la moelle épinière et le cerveau, les fibres peuvent être

mises en connexion fonctionnelle les unes avec les autres, comme cela s'observe par exemple dans les phénomènes reflexes etc.

49. Après l'extirpation du ganglion cervical inférieur, chez un jeune chien, j'ai trouvé à sa place, au bout d'un mois, un nouveau ganglion prèsque semblable, qui se composait d'une matière granuleuse, renfermant quelques corpuscules ganglionnaires très petits. Toutes les fibres nerveuses qu'il renfermait etaient des fibres à nucléus, ainsi que celles du cordon du sympathique à ses parties inférieures et supérieures.

50. Pour démontrer que dans la grénouille les branches communicantes des quatres paires spinales inférieures ont leur source dans les ganglions du sympathique, et non dans la moelle épinière, je coupe ces quatre nerfs spinaux immédiatement à leur sortie du canal vertébral. Au bout de deux mois environ on trouve que les branches communicantes sont encore normales, tandis que les fibres spinales divisées sont toutes désorganiséés dans le membre supérieur correspondant. Parmi ces fibres spinales désorganisées, on distingue aisément les fibres sympathiqnes normales signalées par M. M. Bidder et Volkmann, qui se distinguent des premières par leur moindre diamètre, qui est environ le quart de celui des fibres spinales, par leur manque de doubles contours, et par leur nombreuses varicosités. Elles sont tantôt rassemblées en faisceaux, tantôt melangées en diverses proportions avec les fibres spinales. Dans les filaments purement musculaires, elles sont en très petite quantité. Dans les filaments sentitifs de la peau, elles sont très abondantes.

51. Puisque les fibres des Remak sont des fibres nerveuses ayant subies un arrêt de développement, il est probable que les fibres musculaires non striées auxquelles elles se distribuent, sont aussi de même nature que les fibres striées, ayant subies un arrêt semblable. Le mêlange de fibres striées avec celles non striées dans l'ésophage, l'iris, etc. et autres faits, confirment cette opinion.

52. La situation différente des corpuscules neurogenotrophes des fibres sensitives et motrices, me parait donner la solution de plusieurs faits physiologiques et pathologiques, qui sont autrement inexplicables. Ainsi cela nous rend raison d'une manière assez probable de l'extrême irregularité dans l'orgine et la distribution des nerfs moteurs craniens, qui ont été rassemblés par Sir Ch. Bell dans son systême de nerfs dites respiratoires. Pour expliquer les anomalies des nerfs moteurs, nous n'avons qu'à admettre, qu'à l'époque de leur emission des parties centrales, ils sont été soumis à des causes perturbatrices, lors du développement des parties si compliquées, que celles qui composent la moelle allongée. C'est d'après ces raisons que les nerfs de la troisème, quatrième, sixième, septième, neuvième paires et accessoire des Willis, nous offrent tant d'anomalies, soit qu'on les regarde par rapport aux nerfs rachidiens, soit par rapport à leur difference dans la serie animale. La régularité dans l'origine et la distribution des nerfs sensitifs craniens, i. e. les nerfs trijumeau, pneumogastrique et glossopharyngien, s'explique de son côté par la situation externe de leurs organes neurogenotrophes.

53. La situation intime des organes neurogenotrophes nous permet de comprendre la raison de la grande fréquence des paralysies de mouvement observées par les pathologistes, en comparaison des paralysies de sensibilité.

54. Pour les mêmes raisons c'est surtout sur les racines antérieures des nerfs spinaux, que s'obseveront l'atrophie et la désorganisation dans les cas de maladies de la moelle épinière, tandis que les racines postérieures resteront au contraire intactes, même dans les cas de paralysie de sensibilité, pourvus que leurs organes neurogenotrophes restent intacts.

FIN.

Fig. 1.

Fig. 2.

Fig. 3.



Fig. 4.

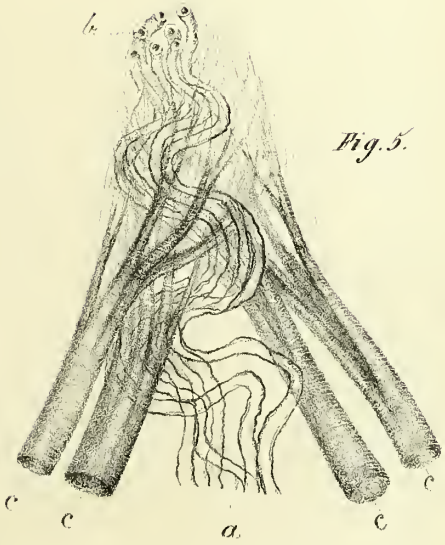

Fig. 5.

Fig. 6.

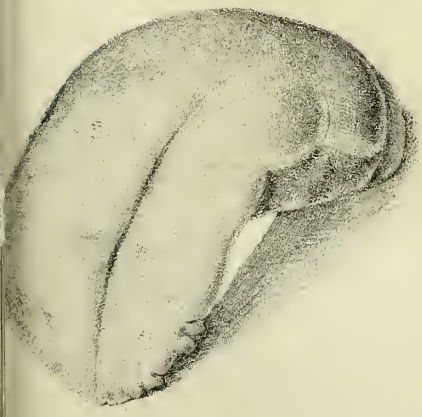

Fig. 7.

Fig. 8.

ROYAL COLLEGE OF SURGEONS
LIBRARY

Fig. 1.

Fig. 2.

ROYAL COLLEGE OF SURGEONS OF IRELAND
LIBRARY